Osteodistrofia y osteodisplasia del oído

B Le Roux
J Vignaud

© 2000, Editions Scientifiques et Médicales Elsevier SAS, París. Todos los derechos reservados.

Otosclerosis

La exploración radiológica está indicada:
— en la otosclerosis estapediovestibular de los pacientes de riesgo, para el estudio anatómico previo a la estapedectomía *(fig. 1)* y para el estudio postoperatorio, en caso de mal resultado;
— en la otosclerosis coclear, para la confirmación del diagnóstico audiométrico.
En los últimos años, las indicaciones de la radiología en la otosclerosis se han modificado considerablemente. Estas modificaciones obedecen a factores de dos tipos.
Los primeros son de tipo clínico y terapéutico. Los pacientes que padecen otosclerosis son detectados cada vez más rápidamente y, a menudo, son sometidos a una cirugía precoz. Dado que los primeros estadios de la afección platinar no dan signos radiológicos, la indicación quirúrgica suele efectuarse sin exploración radiográfica. Su papel consiste sólo en facilitar el acto quirúrgico, al precisar:
— la profundidad de la ventana oval;
— la situación de la 2ª porción del conducto de Falopio (canal del facial), detectando posibles variaciones de trayecto;
— la presencia de una eventual dehiscencia del conducto de Falopio que expondría el nervio facial durante la operación;
— la presencia de posibles lesiones cocleares.
Los segundos están vinculados con los avances en las técnicas radiológicas. La mejor resolución espacial de los tomógrafos y la aparición de programas de alta resolución han hecho que la tomografía computadorizada (TC) sea más eficaz que las tomografías convencionales de barrido complejo.

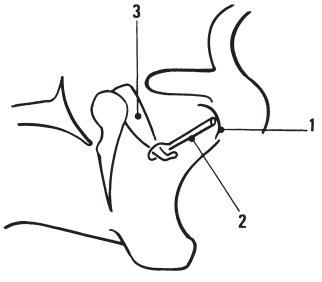

1 *Esquema, en visión frontal, de la operación de una otosclerosis estapediovestibular. Se ha retirado el estribo y se ha colocado un injerto venoso (1) para aislar el oído medio del oído interno. Se ha fijado un pistón (2) a la apófisis larga del yunque (3), interpuesto entre ésta y el injerto venoso.*

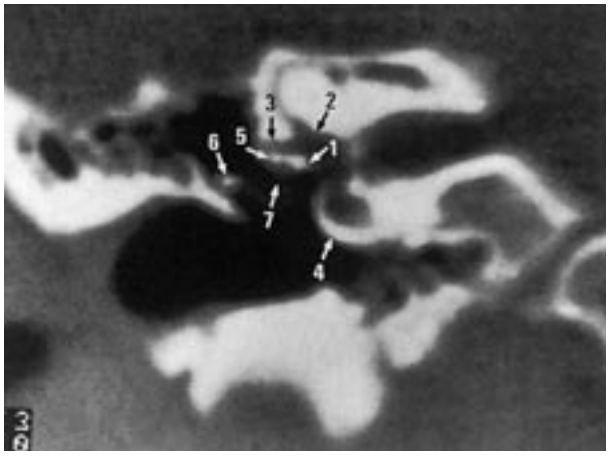

2 *TC normal, en corte frontal que pasa por la ventana oval. La platina, insertada en la ventana oval, es muy fina.*
1. borde superior de la ventana oval; 2. vestíbulo; 3. canal semicircular externo; 4. promontorio; 5. segunda porción del conducto de Falopio; 6: yunque; 7. rama del estribo.

Diversas técnicas radiológicas

(figs. 2, 3, 4, 5)

TOMOGRAFÍAS CONVENCIONALES DE BARRIDO COMPLEJO

Para al estudio de la cadena de huesecillos, la ventana oval y el vestíbulo, la proyección más adecuada es la de Guillén. Esta proyección permite estudiar la 2ª porción del conducto de Falopio y visualizar el promontorio y la vuelta basal de la cóclea.

La proyección de Pöschl permite estudiar la cóclea paralelamente a su eje mayor, así como también la 2ª porción del conducto de Falopio y la fosa oval. Los cortes tomográficos deben ser milimétricos.

B Le Roux : *Assistant du service de radiologie de la Fondation A. de Rothschild.*
J Vignaud : *Chef du service de radiologie de la Fondation A. de Rothschild.*

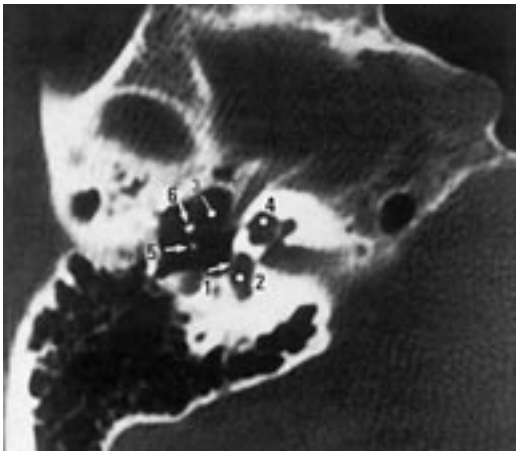

3 *TC normal, en corte axial que pasa por la ventana oval: la platina, insertada en la ventana oval, es delgada (1); 2. vestíbulo; 3. caja; 4. cóclea; 5. apófisis larga del yunque; 6. mango del martillo.*

TOMOGRAFÍA COMPUTADORIZADA

Se practican cortes axiales y coronales.

— Los cortes axiales permiten estudiar la cóclea y el vestíbulo, los bordes anteriores y posteriores de la ventana oval y la profundidad de la fosa oval.

— Los cortes coronales permiten estudiar la cadena de huesecillos y la fosa oval y precisan la localización y el aspecto de la 2ª porción del conducto de Falopio, así como el aspecto del promontorio y de la vuelta basal de la cóclea. Teniendo en cuenta la orientación de las ramas del estribo y de la ventana oval, es interesante desviar el peñasco con respecto al plano frontal unos 15º, acercándose a la proyección de Guillén practicada en tomografía convencional.

El grosor de los cortes contiguos debe ser de 2 mm como máximo. No es necesaria la inyección de contraste. Es imprescindible utilizar ventanas tomográficas grandes. El nivel de la ventana debe adaptarse a la estructura examinada. Un nivel demasiado bajo tiene tendencia a provocar falsas imágenes de oclusión de la ventana oval o de las vueltas cocleares.

Resultados

OTOSCLEROSIS ESTAPEDIOVESTIBULAR *(figs. 6, 7, 8, 9, 10)*

Los signos de la otosclerosis platinar son los mismos en la tomografía convencional y en la TC. Radiológicamente, los dos primeros estadios de la lesión platinar son silentes. El diagnóstico del 3er estadio, que corresponde a un engrosamiento subtotal de la platina, es aleatorio. Sólo pueden diagnosticarse radiológicamente con certeza los estadios 4º y 5º.

En el estadio inicial de la afección, la lesión está formada por tejido menos denso que el hueso normal y paradójicamente la ventana oval puede parecer más ancha de lo normal. Hay que llegar al estadio de otosclerosis para constatar un estrechamiento de la ventana oval y un engrosamiento platinar. En condiciones normales, la platina mide entre 0,2 y 0,4 mm de grosor, estando en el límite de la visibilidad. Al producirse la otosclerosis, aparecerá engrosada, de tonalidad o densidad ósea, haciendo más o menos protusión hacia afuera, hacia el estribo o la 2ª porción del facial, o hacia adentro, extendiéndose en mayor o menor grado dentro de la luz del vestíbulo, en los casos muy avanzados.

4 *Tomografía normal en corte de Guillén, que pasa por la ventana oval: 1. platina; 2. ramas del estribo; 3. vestíbulo.*

Exámenes postoperatorios *(figs. 11, 12, 13)*

Algunas complicaciones postoperatorias clínicamente sospechadas pueden detectarse radiológicamente:

— *un derrame persistente* por obstrucción tubárica se manifiesta por un llenado líquido del oído medio;

— *un granuloma* aparece como una masa de partes blandas, con posible erosión de las estructuras óseas adyacentes;

— *una luxación incudomalear*, clínicamente inaparente, produce una diástasis de los huesecillos, particularmente evidente en TC, con cortes axial o sagital directos, si éstos son posibles, o si no, en cortes tomográficos convencionales en proyección de perfil modificado;

— *la detección de un desplazamiento del pistón* depende de la naturaleza de éste. Los pistones metálicos se localizan fácilmente y un desplazamiento en el vestíbulo puede ser puesto en evidencia tanto en TC como en tomografía convencional. No obstante, estos pistones constituyen una ínfima minoría del material empleado.

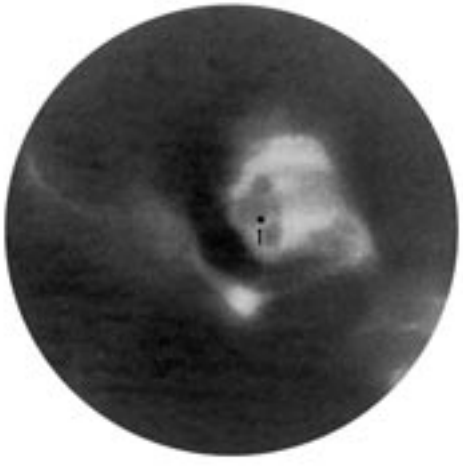

5 *Tomografía normal, en proyección de Pöschl, que pasa por la cóclea (1).*

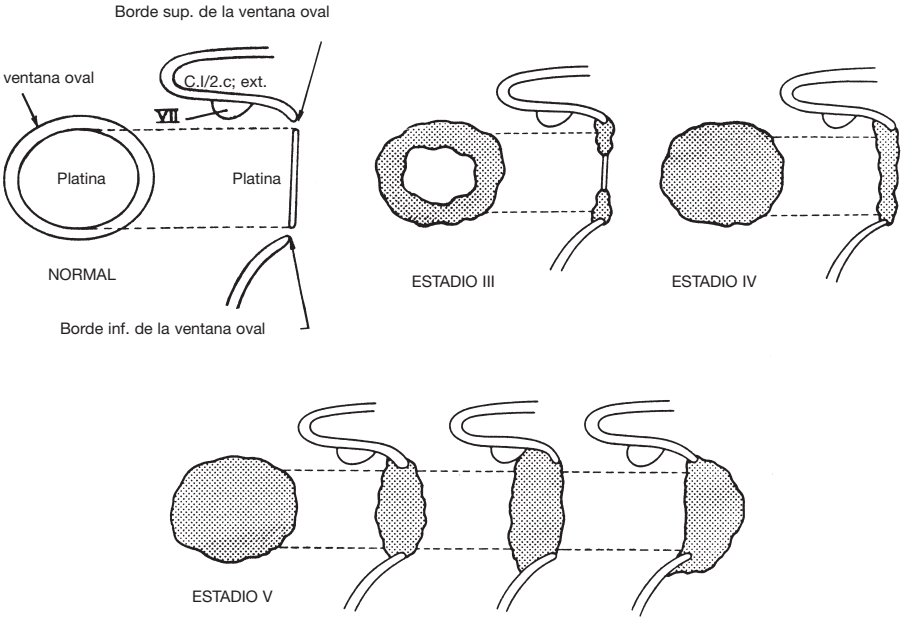

6 *Esquema de los diversos estadios anatómicos y radiológicos de la otosclerosis estapediovestibular (los estadios I y II que no tienen imagen radiológica, no se han representado).*

7 *TC en corte frontal: la ventana oval es estrecha y el centro de la platina delgado: otosclerosis estadio III.*

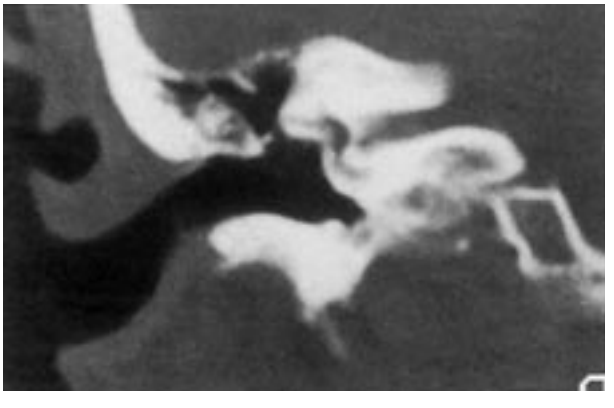

8 *TC en corte frontal: la ventana oval está obstruida por una platina engrosada, cuya vertiente interna se abomba hacia el vestíbulo: otosclerosis estadio IV.*

9 *Tomografía en proyección de Guillén: engrosamiento total de la platina: otosclerosis estadio IV* (→).

El tamaño reducido del pistón de téflon y su densidad menor que la del metal hacen que sea difícil confirmar con certeza un desplazamiento mínimo, tanto más cuanto que puede tratarse de una simple desinserción del yunque. Es necesario contar con programas de alta resolución, y realizar cortes ultrafinos.

OTOESPONGIOSIS COCLEAR *(figs. 14, 15, 16, 17)*

Las imágenes que se observan dependen de la antigüedad de la lesión.

Inicialmente, se trata de zonas de tonalidad o densidad menor que el hueso normal, localizadas en las paredes o cerca de la cóclea, pero que pueden afectar a todas las estructuras del laberinto. La TC, de mejor resolución en densidad que la

10 *Tomografía en proyección de Guillén: un bloque óseo voluminoso oblitera la ventana oval (→) y la fosa oval, hasta la altura de la 2ª porción del conducto de Falopio (estadio V).*

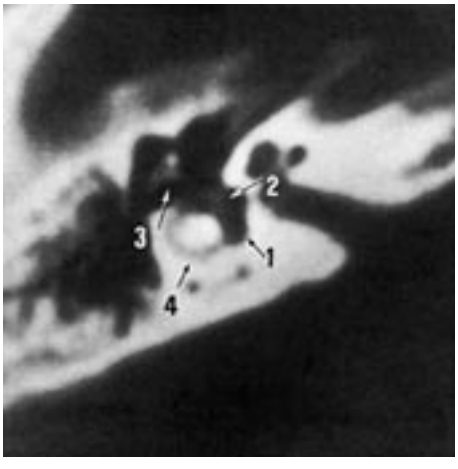

11 *TC en corte axial: pistón de teflón (2) poco visible en la fosa oval profunda.*
1. vestíbulo; 3. yunque; 4. canal semicircular externo.

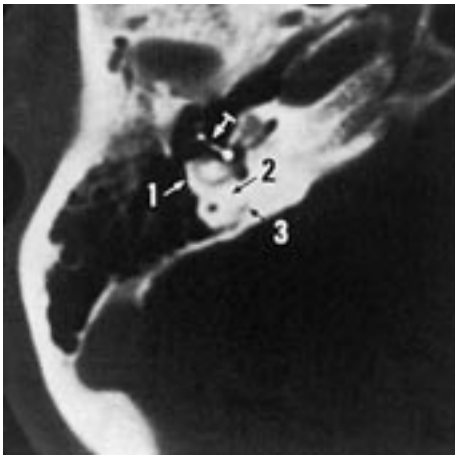

12 *TC en corte axial: pistón metálico muy visible (↦).*
1. canal semicircular externo; 2. canal semicircular posterior; 3. acueducto del vestíbulo.

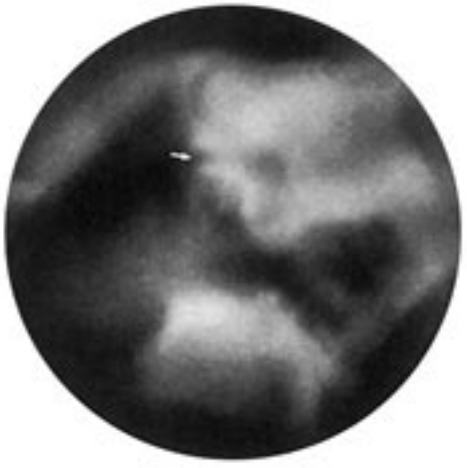

13 *Tomografía, en proyección de Guillén en un paciente operado en 1950 por otosclerosis; la operación había consistido en una fenestración del canal semicircular externo (→). Trayecto de antroaticotomía; ablación del yunque.*

14 *TC en corte coronal, desmineralización del promontorio (↦): otoespongiosis coclear.*
1 caja timpánica; 2 cóclea.

15 *TC en corte axial: desmineralización difusa de la cóclea (→).*

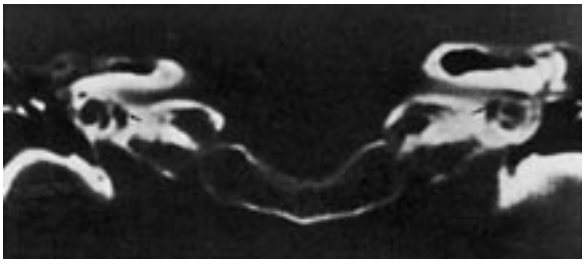

16 *TC en corte frontal: imagen lagunar mal limitada entre la cóclea y el CAI (→).*

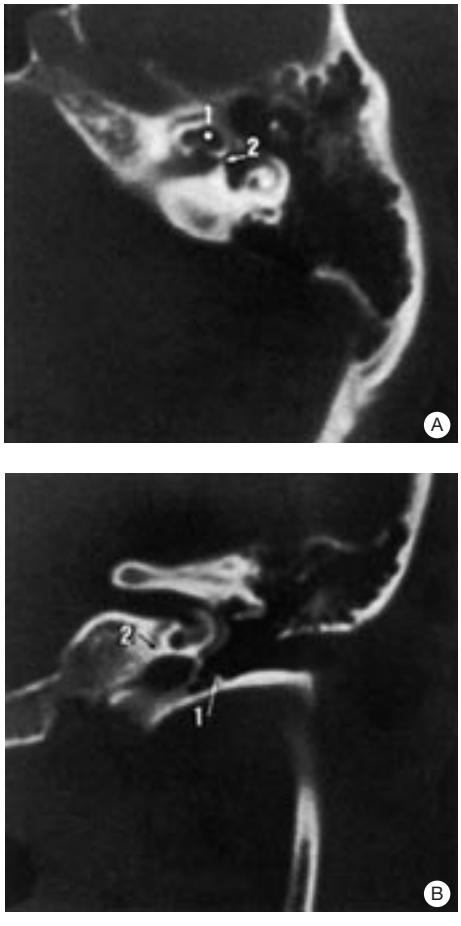

17 *a, b. TC en cortes axial (a) y coronal (b).*
Desmineralización en corona (2) alrededor de la cóclea (1).

radiografía, ofrece una superioridad manifiesta respecto a los cortes tomográficos convencionales. Además, mediante medidas de densidad comparativas entre hueso sano y hueso patológico, es posible cuantificar la desmineralización y poner en evidencia focos muy discretamente hipodensos.

Las anomalías observadas son mayoritariamente pericocleares. Pueden localizarse aisladamente frente a una parte de la cóclea, la mayoría de las veces en la vuelta basal. A menudo, rodean completamente la cóclea. Pueden aparecer dos tipos de imágenes:

— hipodensidad mal delimitada en la zona de contacto con la luz coclear, que desdibuja, más o menos completamente, el borde de vuelta de espira;

— hipodensidad bien delimitada, de grosor a menudo reducido, situada a cierta distancia de la cóclea, separada de ésta por una capa de hueso denso.

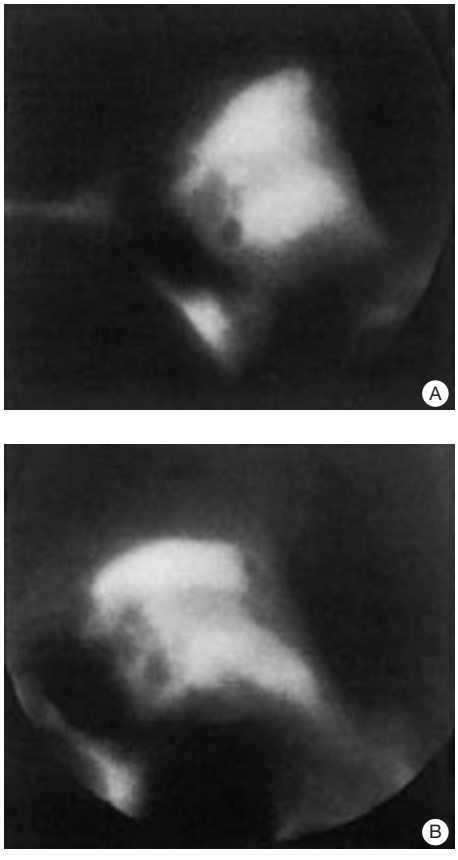

18 *a, b. Tomografía en proyección de Pöschl: otosclerosis coclear.*
a: estadio de condensación.
b: estadio de desmineralización.

OTOESCLEROSIS COCLEAR *(fig. 18)*

Corresponde a lesiones más antiguas. Se manifiesta por un estrechamiento irregular de la luz de las vueltas cocleares y un engrosamiento del promontorio.

A menudo, se encuentran simultáneamente lesiones hipodensas e hiperdensas, que corresponden a brotes sucesivos de la enfermedad, o bien a un envejecimiento parcial de las lesiones inicialmente hipodensas.

Las mediciones densitométricas, según la técnica de Valvassori, permiten cuantificar las lesiones *(figs. 19, 20, 21).*

Enfermedad de Paget (osteítis deformante) *(figs. 22, 23)*

La TC, de mayor capacidad de resolución en densidad que la tomografía convencional, permite evaluar mejor que ésta la modificación de la estructura ósea del peñasco en la enfermedad de Paget.

En la TC, las lesiones se manifiestan por la presencia de tejido óseo anormalmente grueso e hipodenso respecto al hueso normal. La proliferación se hace hacia el oído externo y conduce a una estenosis concéntrica del conducto auditivo externo, cuyas paredes se engrosan, pero se desmineralizan. Existe una disminución del volumen de las cavidades del oído medio, apreciable en cortes axiales y coronales.

Los cortes axiales permiten evaluar una oclusión de la ventana oval y un engrosamiento del promontorio.

También se observan lesiones del oído interno, que provocan una pérdida de los contornos del conducto auditivo interno y de las vueltas cocleares.

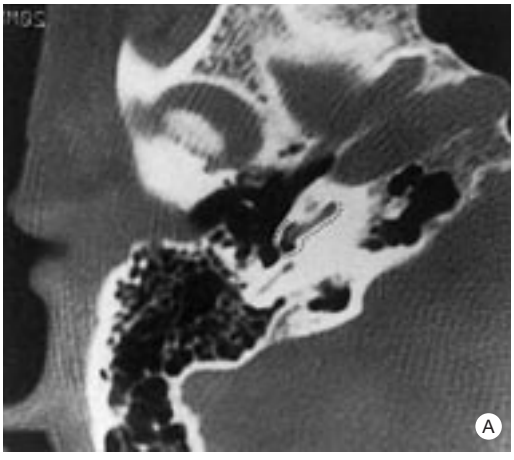

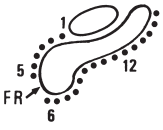

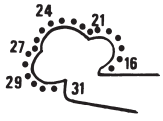

19 *a, b. Densitometría (técnica de Valvassori).*
Determinación densitométrica de 31 puntos sobre 2 cortes milimétricos adyacentes (a y b).
VR: ventana redonda.

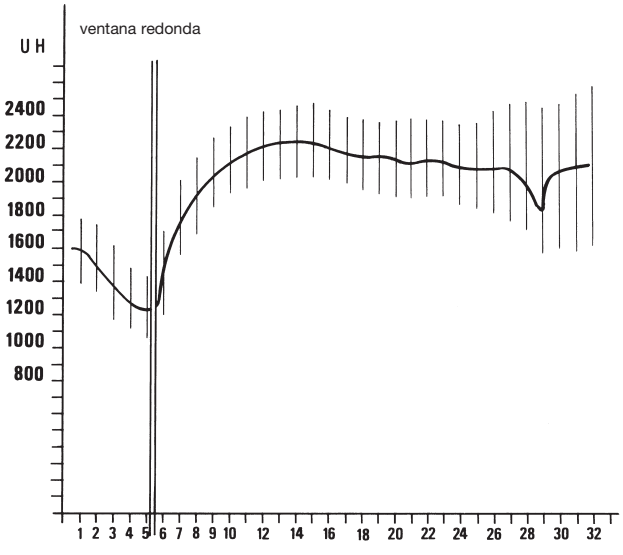

20 *Curva de densidades normales, con las desviaciones estándar, para los 31 puntos (en abscisa); en ordenadas: unidades Hounsfield (según VALVASSORI).*

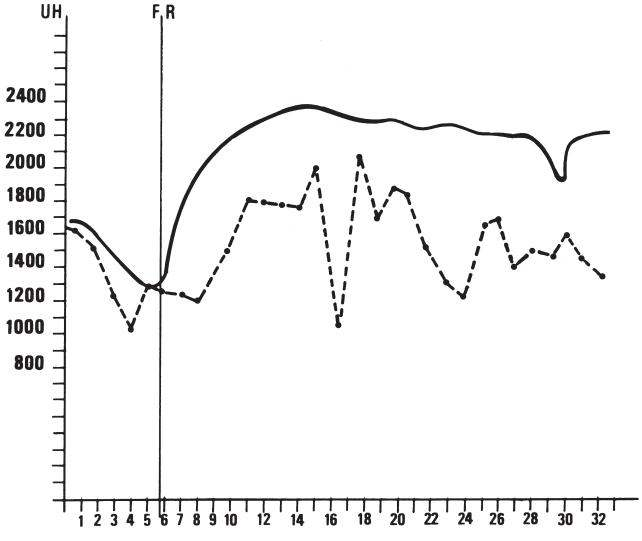

21 *Curva de densidades en un caso patológico (línea punteada) comparada con la referencia normal (línea continua) (según VALVASSORI).*

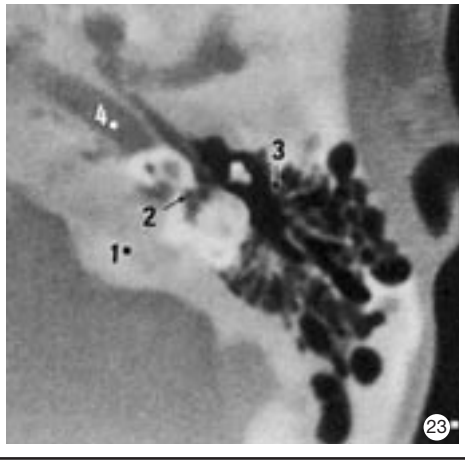

22 *Enfermedad de Paget: TC en proyección axial. Los huesos de la base están engrosados, con una densidad inferior a la del hueso sano.*

23 *Enfermedad de Paget: TC del oído izquierdo en corte axial: transformación patológica de la pirámide petrosa (1), que respeta, en este caso, el laberinto óseo (2). Algunas paredes celulares están engrosadas (3). El canal carotídeo está respetado (4).*

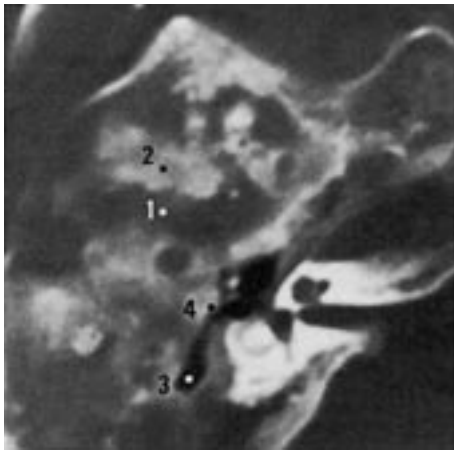

24 *TC en corte axial. Displasia fibrosa. Hipertrofia de la porción escamosa y de la mastoides, anómalamente poco mineralizadas (1), que contiene zonas muy mineralizadas (2). Estenosis del antro (3) y del aditus (4) sin modificación del laberinto óseo.*



26 *Enfermedad de Lobstein. Corte coronal. Oído izquierdo. El laberinto está recubierto de hueso poco mineralizado, que ocluye la fosa oval, (1). 2: huesecillos; 3: CAE.*

Otra ventaja de la TC es la posibilidad de evaluar la extensión de la afección en la base y la bóveda del cráneo y de poner en evidencia la impresión basilar frecuentemente encontrada en la enfermedad, mediante cortes que pasan por la charnela occipitocervical.

Displasia fibrosa *(figs. 24, 25)*

Es muy poco frecuente que la displasia fibrosa se localice solamente en el hueso temporal, en general afecta también al hueso esfenoidal, a la órbita y a la bóveda.

La TC permite el estudio simultáneo de estas lesiones y el estudio pormenorizado de los oídos. Se trata de una proliferación de hueso anormalmente hipodenso, responsable de una disminución del volumen del conducto auditivo externo, de las cavidades del oído medio y, en ocasiones, de las estructuras laberínticas y del conducto auditivo interno. En un estadio más avanzado de la afección, el hueso hipodenso es reemplazado gradualmente por focos hiperdensos, que traducen una evolución hacia la esclerosis.

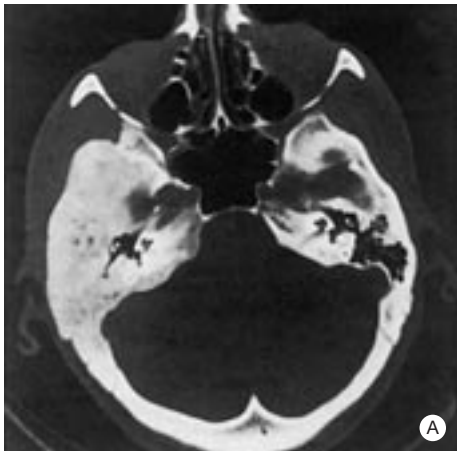

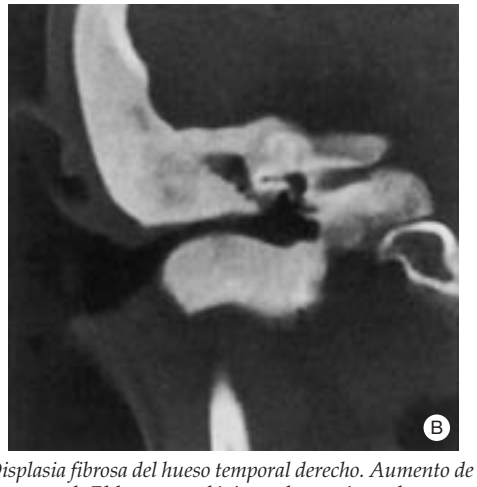

25 *a, b. Displasia fibrosa del hueso temporal derecho. Aumento de volumen de todo el temporal. El hueso patológico es homogéneo, de menor densidad que el normal.*
Estenosis del CAE y del antro. Ausencia de neumatización mastoidea.

Enfermedad de Lobstein *(fig. 26)*

Es una afección poco frecuente, que puede localizarse en el peñasco: se trata también de una proliferación de hueso inmaduro, que en la TC aparece hipodenso, responsable de una oclusión de la ventana oval y a veces de la luz coclear, y de un engrosamiento del promontorio. El diagnóstico se efectúa basándose en la aparición precoz de la afección, su eventual asociación a fracturas espontáneas de la infancia y a modificaciones craneales clínica y radiológicamente características.

Cualquier referencia a este artículo debe incluir la mención del artículo original: Le Roux B et Vignaud J. Ostéodystrophie et ostéodysplasie de l'oreille. Encycl Méd Chir (Editions Scientifiques et Médicales Elsevier SAS, Paris, tous droits réservés), Oto-rhino-laryngologie, 20-047-A-60, 1988, 6 p.

Bibliografía

VALVASSORI G.E., DOBBEN G.D. – Densitometry of the cochlear capsule in otosclerosis. – Am. J. Neuroradiol, **1985, 6, 661-667.**